)phtalmol.
l, 1961, 5,
mol, 1941,
luorescein
Br J Oph-
leformans.
5-573.
rétiniennes
oxanthome
227.
apille. Klin
)7.

© Masson, Paris, 1986

Fr. Ophtalmol., 1986, 9, 12, 825-831

L'effet de l'atrophi ique sur le flux sanguin

J. SEBAG, M.D.*, F.C. DELORI, G.T. FE

ABSTRACT :

Anterior Optic Nerve Blood Flow.

Anterior optic nerve blood flow was urogenic optic atrophy. The noninvasive techniques of reflectomet capillary blood flow of the affected eyes as compared with the co trol fellow eyes (p < 0.002) that averaged about 64 % ± 14 %. decrease in blood flow and the clinical severity of disease (p = 0. ues provide a sensitive, safe, and accurate evaluation of the anteri research and patient care.

Key words : Blood flow. Optic nerve. La

RESUME :

L'effet de l'atrophie optique neur e.

Le flux sanguin capillaire de la portio vivo dans 9 cas d'atrophie optique neurogénique unilatérale. Les ressives, la réflectométrie et le laser Doppler mettent en évidence portion temporale du nerf optique atrophié (p < 0.002) de 64 % ation entre cet index du flux sanguin et la sévérité clinique de l'a présenté par cette étude est double : d'une part la démonstration o esurés ; d'autre part il s'agit des premières mesures in vivo *chez l non invasives et sensibles.*

Mots clés : Flux sanguin. Nerf optique nerf optique. Observations cliniques.

Haller [23] et Zinn [64] ont les premi zone prélaminaire dérive en la circulation de la tête du nerf optiq s des vaisseaux choroïdiens Duvigneaud a d'autre part étudié c istribution en secteur. Cette plusieurs animaux et chez l'homme em ique s'avère être en accord techniques standard de dissection et s cliniques faites par le Pro- [50]. Utilisant des techniques d'injecti en 1938 [40]. Neetens [37] a tances de contraste, Magitot a app ation rétinienne, originaire de études précédentes [35]. François [18, et de l'artère centrale de la [24], et Neetens [37] ont aussi étudiés si à cette circulation, d'une de cette région. rales arachnoïdales et intra-

Hayreh, utilisant des injections de n part, par la prise en charge de tex et à l'aide de l'angiographie en f face de la papille. Dans cet chez l'homme et chez le singe, a démo pille » sera utilisé pour indi- erf optique qui s'étend anté- nina cribrosa. Les capillaires tomosés à des capillaires plus onc un lien anatomique entre et rétinien [38]. A l'état nor- ion choroïdienne qui est lar- e. Néanmoins, Neetens [37] a collatérales intraneurales et

Eye Research Institute of Retina Foundation and H School, Boston, Massachusetts, USA.
* *Knapp Fellow of the Heed Ophthalmic Foundation,*

Tirés à part : J. SEBAG, MD, Eye Research Institut Street, Boston, Massachusetts 02114, USA.
Définitivement accepté le : 2 septembre 1986.

arachnoïdiennes, dépendant donc du système ophtalmique-rétinien peuvent jouer un rôle très important dans les phénomènes d'autorégulation lors des états pathologiques.

Le rôle des anomalies circulatoires de la tête du nerf optique dans la pathologie artéritique est bien connu [25]. Par contre, ce rôle n'est pas clair au cours des neuropathies optiques ischémiques non artéritiques et au cours des autres neuropathies du nerf optique [2, 3]. En particulier, deux théories s'opposent dans la pathogénie de la neuropathie optique du glaucome : la théorie vasculaire, et la théorie neurogène [36, 38]. La principale difficulté vient du fait que nous n'avons que des moyens grossiers d'évaluation clinique du fonctionnement des nerfs et des vaisseaux. La fonction nerveuse est approximativement évaluée par le champ visuel. Néanmoins, des études ont montré qu'il peut y avoir un déficit allant jusqu'à 30 % de fibres nerveuses sans traduction fonctionnelle ou morphologique papillaire [41]. L'angiographie en fluorescence a été employée par Amalric [2], parmi d'autres [8, 29, 34, 39, 51], pour évaluer la vascularisation de la tête du nerf optique. Ces études ont montré qu'on peut détecter des anomalies vasculaires du nerf optique lorsque l'excavation papillaire est très évoluée. Mais on n'a jamais réussi à établir une corrélation régulière entre l'aspect clinique de la pâleur et de l'excavation de la papille, et le degré d'altération fonctionnelle du nerf optique en employant l'angiographie en fluorescence. De plus, les études angiographiques ne sont pas assez sensibles aux stades initiaux des neuropathies optiques, même en utilisant des clichés à cadence très rapide. Ceci est probablement dû au fait qu'une partie seulement des capillaires de la tête du nerf optique est visible par l'angiographie en fluorescence [43]. Au total, il n'y a pas jusqu'ici de moyen clinique précis, non agressif, pour évaluer la microcirculation de la tête du nerf optique chez l'homme *in vivo*, qui puisse fournir un élément de pronostic en clinique humaine.

La pâleur de la papille, totale ou partielle, est le stade final de neuropathies optiques diverses, représentant la dégénérescence rétrograde de cellules ganglionnaires de la rétine. Autrefois, on considérait que cette pâleur résulte d'un déficit de vascularisation [7, 61]. Des observations cliniques par Neetens [39] et des études récentes en histologie [27], en microscopie électronique [42], en angiographie [45] et par moulages vasculaires [43], ont montré qu'il n'y a pas, en fait, de modifications substantielles au niveau des capillaires d'une papille apparaissant pâle, ni en quantité, ni en structure.

Ceci dit, le fait qu'on ne mette pas en évidence de modification dans la vascularisation de nerfs optiques atrophiques ne veut pas obligatoirement dire intégrité fonctionnelle. Car la fonction des capillaires peut être anormale, peut-être même par altération des phénomènes d'autorégulation physiologique. En effet, des études anatomiques [37] et physiologiques [21, 48] ont montré une capacité d'autorégulation normale dans la circulation de la tête du nerf optique chez le singe et chez l'homme.

Depuis 1981 nous avons développé les techniques de laser Doppler et de réflectométrie pour étudier la microcirculation de la tête du nerf optique *in vivo*. Ces techniques non agressives permettraient d'établir le lien entre l'aspect clinique et le fonctionnement du nerf optique par des études *in vivo* du flux sanguin dans la microcirculation de la papille. La possibilité de détecter des altérations vasculaires à un stade précoce nous fournirait l'opportunité d'intervenir avant l'apparition d'un déficit fonctionnel irréversible.

Des prototypes de ces deux nouveaux instruments de laser Doppler et de réflectométrie ont été utilisés pour étudier *in vivo* la circulation du nerf optique dans 9 cas d'atrophie optique neurogénique unilatérale chez l'homme. Les résultats des mesures chez ces malades ont été comparés à ceux obtenus sur des yeux normaux ainsi qu'aux résultats observés sur un modèle expérimental chez l'animal.

METHODES

Laser Doppler

La technique du laser Doppler est basée sur le phénomène de l'effet Doppler : le spectre des fréquences d'un rayon laser est dispersé par des particules en mouvement et les variations de ce spectre dépendent de la distribution des vitesses des particules. Le laser Doppler a été utilisé pour mesurer la vitesse des particules en milieu liquide dans divers types d'application [38]. On a commencé à l'employer en ophtalmologie pour des études du flux sanguin rétinien pré et post-capillaire [14, 16, 22, 49, 59, 63]. Dans ces applications, plus la vitesse des hématies est rapide, plus le spectre émis est élargi. Les analyses des données produites par l'examen du flux sanguin capillaire mettent en évidence une concentration du spectre émis au niveau des basses fréquences. Le déplacement de la fréquence Doppler (Δf) est exprimé comme :

$$\Delta f = \frac{1}{2\pi} (K_s - K_i).V \qquad (1)$$

où V est le vecteur de vélocité de la particule et K_i et K_s sont respectivement les vecteurs de la lumière incidente et celui de la lumière réfléchie par les hématies. La portion du spectre des basses fréquences, $S(\Delta f)$, est une fonction logarithmique qui s'exprime par

$$S(\Delta f) = -K \cdot \log(\Delta f/\alpha) \qquad (2)$$

où K est la mesure de l'amplitude du spectre et α est une mesure de l'élargissement du spectre qui est proportionnel aux vitesses des hématies présentes. Dans le cas d'une distribution aléatoire des capillaires, le paramètre α devient :

$$\alpha = 2\ V_{max}/\lambda \qquad (3)$$

λ est la longueur d'onde de la lumière incidente et V_{max} la vélocité maximale des hématies en circulation. Pour chaque mesure nous avons fait une analyse de régression linéaire sur les données du spectre des fréquences Doppler. Ces données, transformées forment alors une droite en coordonnées logarithmiques. Le point d'intersection de cette droite semi-logarithmique avec l'abscisse, détermine le paramètre α. Ce paramètre est lié à la vitesse maximale du flux des hématies dans les capillaires. La vitesse maximale calculée a toujours été de l'ordre des vitesses qui ont été trouvées comme caractéristiques des capillaires et non pas des gros vaisseaux [48, 52]. Le paramètre α est utilisé pour comparer la vitesse du flux sanguin entre les deux yeux chez le même sujet, ou, pour comparer les flux de sujets différents.

Réflectométrie

La réflectométrie spectrale de la papille a été employée dans ces études pour estimer la quantité de sang présente dans les tissus de la papille. L'analyse des mesures a été basée sur les théories de Kubelka-Monk [33]. Etant donné que le volume du sang ne représente que 2 % du volume total des tissus de la papille [44] on peut considérer que la réflectance R_λ de longueur d'onde λ est donnée par

$$R_\lambda = T^2_\lambda \cdot R'_\lambda \cdot (1 - \gamma \cdot K_\lambda) \qquad (4)$$

où T_λ est la transmission des milieux oculaires, K_λ est le coefficient d'absorption d'hémoglobine, R'_λ est la réflectance de la papille avasculaire, et γ est la mesure de la quantité de sang. Les mesures de réflectance sont effectuées avec l'instrument « Retinal Vessel Oximeter » [10] employé dans son mode de réflectométrie. La papille est illuminée successivement par trois longueurs d'ondes λ_0 = 569, λ_1 = 559, et λ_2 = 585 nm. La lumière réfléchie à partir d'une surface de 250 × 250 µm de la papille est mesurée. Les résultats sont représentés par les fractions r_1 et r_2 : $r_1 = R_{559}/R_{569}$, et $r_2 = R_{586}/R_{569}$; où R est la réflectance mesurée à la longueur d'onde λ. La fraction r_2 est utilisée pour comparer les réflectances des deux papilles du même sujet ou pour comparer des sujets différents. Une estimation du volume de sang (γ) peut ainsi être obtenue à partir de ces fractions de réflectance r_1 et r_2 utilisant cette formule :

$$\gamma = \frac{W(r_1 - 1) - r_2 + 1}{K_0(W \cdot r_1 - r_2) - K_1 \cdot W + K_2} \qquad (5)$$

où W = (585-569/559-569). La saturation du sang en oxygène dans les capillaires de la papille est estimée à 80 % et la concentration d'hémoglobine à 15 g/100 ml, donnant des valeurs pour K_0 = 237 cm^{-1}, K_1 = 202 cm^{-1}, et K_2 = 153 cm^{-1}, respectivement pour les longueurs 569, 559, et 585 nm. La valeur de γ obtenue par cette méthode est utilisée pour comparer le volume sanguin dans les capillaires de la papille, entre les deux yeux du même sujet, ou pour comparer le volume sanguin de sujets différents.

Flux sanguin

On a pu calculer les changements relatifs du flux sanguin dans la microcirculation de la papille à partir de l'index « α » des vitesses des hématies, et de l'estimation par réflectance « γ » du volume. Le rapport F du flux sanguin dans la papille atrophique sur celui de la papille normale chez chaque malade devient donc :

$$F\ (\text{atrophique/normale}) = \frac{\alpha\ \text{atrophique}}{\alpha\ \text{normale}} \cdot \frac{\gamma\ \text{atrophique}}{\gamma\ \text{normale}} \qquad (6)$$

RESULTATS

Neuf jeunes (17-47 ans) malades (4 hommes, 5 femmes) atteints d'atrophie optique neurogénique unilatérale ont été étudiés par les techniques décrites ci-dessus. Les résultats obtenus par la réflectométrie et la technique du laser Doppler sont montrés dans le *tableau I*. Il existe une diminution significative du volume sanguin, mesuré par la réflectométrie dans la partie temporale des nerfs atrophiés ($p < 0.00001$). La vitesse du flux sanguin, mesurée par la technique du laser Doppler, est aussi réduite dans la partie temporale des nerfs atrophiés ($p < 0.002$).

Le *tableau II* montre la comparaison entre les yeux atteints d'atrophie optique et les yeux adelphes dans ces 9 cas. Les données démontrent que la diminution de γ, l'index du volume sanguin dans le lit capillaire de la tête du nerf optique, est de l'ordre de 49 ± 11 % en moyenne. Le para-

TABLEAU I. – *Résultats des mesures par réflectométrie et par laser Doppler*

	Réflectométrie γ (µm)		Laser α (Hz)	
Patient	Normale	Atrophié	Normale	Atrophié
1	12.3	5.4	1098	594
2	11.1	4.8	881	708
3	12.7	4.8	832	421
4	12.0	5.3	1230	715
5	11.4	6.4	926	552
6	16.5	8.8	745	666
7	10.4	5.7	839	818
8	15.3	11.7	933	745
9	12.7	6.1	1148	661
Moyenne ± DS	12.7 ± 2.0	6.6 ± 2.3	959 ± 163	653 ± 117
	$p<0.00001$		$p<0.002$	

Ces résultats sont la moyenne des mesures supérotemporales et inférotemporales pour chaque œil. «p» est déterminé en employant un test de signification statistique («parametric two-tailed paired-T-test»).

TABLEAU II. – *La réduction du volume sanguin (γ), vitesse (α), et flux sanguin (F) dans la tête du nerf optique atrophié exprimé en pourcent des mesures obtenues dans l'œil adelphe*

Patient	Volume (γ)	Vitesse (α)	Flux (F)
1	56	46	76
2	57	20	65
3	62	49	81
4	56	42	74
5	43	40	66
6	47	11	52
7	45	3	47
8	24	20	39
9	52	42	72
Moyenne ± DS	49 ± 11	30 ± 17	64 ± 14

Il n'existait pas de corrélation statistique entre la réduction de γ avec celle d'α.

mètre α, l'index de la vitesse des hématies circulant dans le lit capillaire de la papille, est réduit de 30 ± 17 %. La combinaison de ces deux paramètres (employant la formule n° 6) démontre que le flux sanguin dans la papille des nerfs optiques atrophiés est réduit de 64 ± 14 % en moyenne.

Nous avons comparé les résultats de ces mesures non agressives *in vivo* avec le stade clinique de chaque malade. Un index de sévérité clinique a été calculé, basé sur l'aspect clinique de la papille et les anomalies dans la couche fibrillaire de la rétine péri-papillaire. La gamme de cet index de sévérité clinique varie de 0 (normale) à 4 (sévérité maximale). Une corrélation entre l'index de sévérité clinique et les résultats de mesures du volume sanguin, de la vitesse des hématies et du flux sanguin est montrée dans la *figure 1*. Il existe des

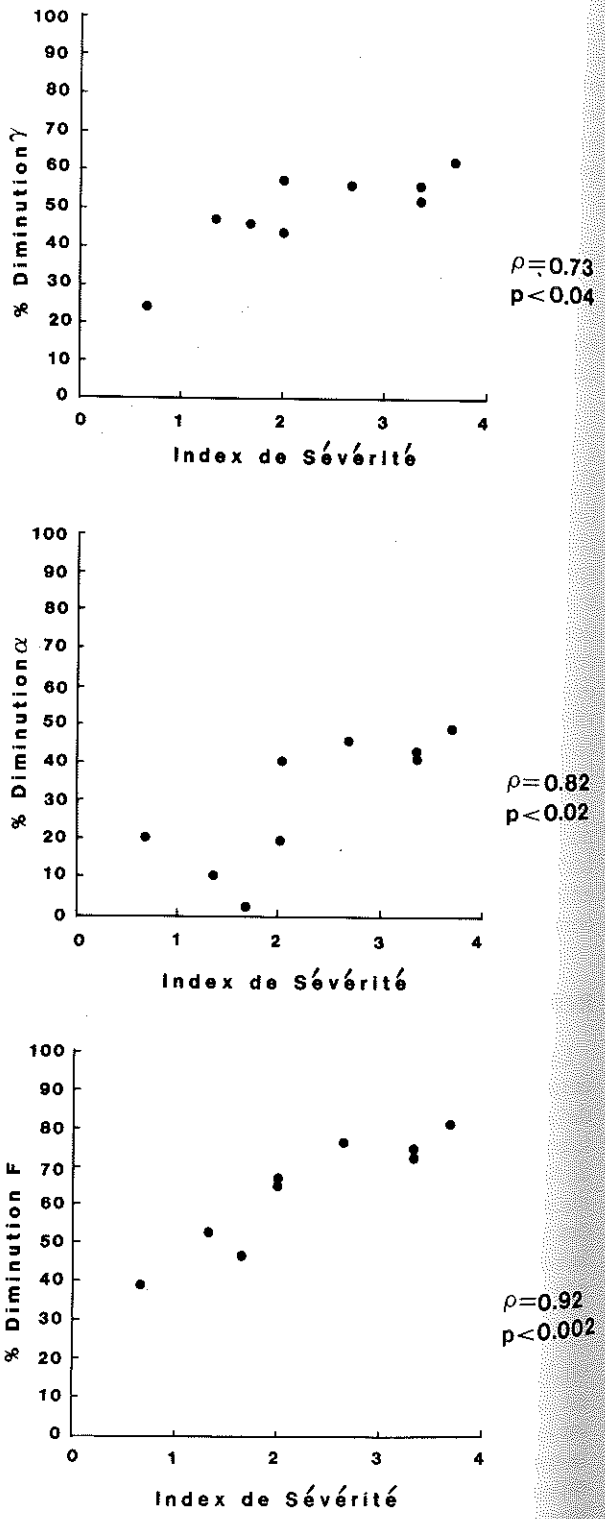

Fig. 1. – *Comparaison des mesures du flux sanguin et de l'index de sévérité clinique. Les réductions de «γ» (index du volume sanguin), d' «α» (index de la vitesse), et de «F» (index du flux sanguin) sont présentées en fonction de l'index de sévérité clinique. Chaque paramètre a une corrélation significative avec l'index de sévérité clinique (p = Spearman rank correlation coefficient ; p = la probabilité).*

corrélations significatives entre l'état clinique d'une part, et le degré de diminution du volume sanguin, de la vitesse des hématies, et du flux sanguin papillaire au cours de l'atrophie optique neurogénique. Ceci démontre que la diminution des paramètres du flux sanguin étudiés est directement liée à la sévérité de l'atrophie optique.

DISCUSSION

Cette étude [64] a entrepris l'application de deux techniques non agressives pour mesurer le flux sanguin au niveau de la tête du nerf optique des yeux humains. La détermination de la vitesse des hématies ainsi qu'une estimation du volume sanguin dans la microcirculation papillaire de malades atteints d'atrophie neurogénique ont montré des déviations substantielles par rapport à la normale.

Les mesures au laser Doppler ont démontré que l'index α de la vitesse des hématies chez les malades étudiés déviait en qualité et en quantité de la normale. Des déviations qualitatives analogues ont été observées dans un modèle expérimental [54]. Ceci laisse à suggérer que ces changements qualitatifs représentent une caractéristique typique de l'atrophie optique neurogénique. Sur le plan quantitatif, l'index α de la vitesse des hématies chez ces mêmes malades était en moyenne de 653 ± 117 Hz. Ceci est inférieur à la moyenne normale de 959 ± 153 Hz établie dans une étude des sujets normaux [55]. Ce ralentissement de la vitesse du flux sanguin a aussi été observé dans le modèle expérimental d'atrophie optique neurogénique [54].

Les mesures de réflectométrie dans les yeux de malades atteints d'atrophie optique neurogénique (γ = 6.6 ± 2.4 µm) se sont avérées être plus petites que celles des yeux adelphes non atteints (12.7 ± 2.0 µm) ou encore celles des yeux de sujets normaux (12.5 ± 2.7 µm) ; ces deux dernières mesures étant d'ailleurs presque égales. Des changements similaires ont été observés dans le modèle expérimental d'atrophie optique neurogénique [54].

La dérivation du flux sanguin relatif à partir de ces deux mesures a aussi démontré une diminution significative entre les yeux atteints et ceux non atteints de 64 ± 14 %. Dans le modèle expérimental la diminution du flux sanguin était de 74 % ± 19 %. Il faut rappeler que l'atrophie optique du modèle expérimental était totale, tandis que dans cette série de malades il existe une gamme des sévérités. Considérant l'existence d'une gamme de sévérité d'atrophie optique, il est très intéressant de constater que la sévérité clinique est corrélée avec les mesures du flux sanguin obtenues dans cette étude. Ceci supporte l'hypothèse que la diminution du flux sanguin papillaire résulte de la dégénérescence des fibres nerveuses, comme proposé par Quigley [43]. Il est aussi fort intéressant de voir que dans les cas les plus sévères l'index du volume sanguin (γ) a été réduit de 50-60 %. Ceci est proche de la réduction de 51 % observée dans le modèle expérimental [54]. La diminution de la vitesse des hématies dans ces cas cliniques sévères était de l'ordre de 40-50 %. Ce résultat est très similaire à celui découvert dans le modèle expérimental où il existe une diminution de la vitesse des hématies de 53 % [54]. Nous voyons donc, que l'atrophie optique neurogénique sévère en clinique s'assimile à l'atrophie totale dans le modèle expérimental.

Il est donc apparent que ces méthodes non agressives sont valides pour l'évaluation du flux sanguin au niveau de la microcirculation de la tête du nerf optique chez l'homme *in vivo*. Néanmoins, il faut être prudent en tirant de ces deux nouvelles techniques des conclusions définitives sur le plan fondamental concernant la physiopathogénie des changements détectés dans cette étude [53]. Des investigations supplémentaires devront être entreprises pour élucider les conséquences de la gliose et de la perte du tissu neural sur les mesures obtenues par ces deux techniques. Il faudra aussi étudier la question de savoir si les résultats obtenus par ces deux techniques peuvent être combinés, étant donné l'utilisation de différentes longueurs d'onde avec différentes pénétrations par ces deux techniques.

Le développement de ces techniques nous fournit un excellent moyen d'évaluer le nerf optique en clinique. Les changements enregistrés par ces techniques étant reliés à la dégénérescence nerveuse, il sera probablement possible de détecter cette dégénérescence à un stade plus précoce que celui permis par les méthodes actuelles. Ces nouvelles techniques donc nous permettraient de promouvoir la recherche fondamentale et clinique sur le nerf optique, et aussi d'améliorer l'évaluation des neuropathies optiques, en clinique.

BIBLIOGRAPHIE

[1] ALTMAN P.L., DITTMER D.S. – Erythrocyte and hemoglobin values in vertebrates *in* « Biology Data Book », 1974, Vol. III, p. 1851.

[2] AMALRIC P. – Etudes de l'ischémie du nerf optique en angiographie fluorescéinique. *Rev. Otoneuro-ophtalmol.*, 1977, *46* (2), 199-208.

[3] BRÉGEAT P. – L'œdème papillaire par troubles vascu-

laires locaux dans : L'œdème papillaire, *Masson*, Paris, 1956, pp. 441-463.

[4] BRÉGEAT P. – Névropathie optique *in* « Acta, XXIII Concilium Ophthalmologicum » (Shimizu K., Oosterhuis J.A., eds.), *Excerpta Medica*, Amsterdam-Oxford, 1979, pp. 309-312.

[5] CAPRIOLI J., SEARS M., MEAD A. – Ocular blood flow in phakic and aphakic monkey eyes. *Exp. Eye Res.*, 1984, *39*, 1-7.

[6] CARROL F.D. – Optic nerve complications of cataract extraction. *Trans. Am. Acad. Ophthalmol. Otolaryngol.*, 1973, *77*, 623-629.

[7] COGAN D.G. – Neurology of the Visual System. *Charles C. Thomas*, Springfield, IL, 1966, p. 133.

[8] COSCAS G., SOUBRANE G. – Aspect angiographique de la papille dans le glaucome. *Clinique Ophtalmologique*, 1981, *1*, 105-120.

[9] CROMPTON J.L., IYER P., BEGG M.W. – Vasculitis and ischemic optic neuropathy associated with rheumatoid arthritis. *Austral J. Ophthalmol.*, 1980, *8*, 219-230.

[10] DELORI F.C., ROGERS F.J., BURSELL S.E., PARKER J.S. – A system for non-invasive oximetry of retinal vessels *in* « Frontiers of Engineering in Health Care, 1982 » (Potvin A.R., Potvin J.H., eds.), *Institute of Electrical and Electronics Engineers*, New York, 1982, pp. 296-299.

[11] DESVIGNES P. – Le glaucome. Etude critique sur les hypertensions oculaires. *Masson*, Paris, 1960.

[12] DICKHONER W.H., BRADLEY B.R., HARELL G.S. – Diameter of arterial microvessels trapping 8-10 micron, 15 micron and 25 micron microspheres as determined by vital microscopy of the hamster cheek pouch. *Invest. Radiol.*, 1978, *13*, 313-317.

[13] ETIENNE R. – Les glaucomes. *Diffusion générale de librairie*, Lyon, France, 1969, pp. 267-268.

[14] FEKE G.T., GREEN G.J., GOGER D.G., MCMEEL J.W. – Laser Doppler measurements of the effect of panretinal photocoagulation on retinal blood flow. *Ophthalmology*, 1982, *89*, 757-762.

[15] FEKE G.T., RIVA C.E. – Laser Doppler measurements of blood velocity in human retinal vessels. *J. Opt. Soc. Am.*, 1978, *68*, 526-531.

[16] FEKE G.T., ZUCKERMAN R., GREEN G.J., WEITER J.J. – Response of human retinal blood flow to light and dark. *Invest. Ophthalmol. Vis. Sci.*, 1983, *24*, 136-141.

[17] FRANÇOIS J. – Manifestations oculaires dans les maladies démyélinisantes *in* « Acta, XXIII Concilium Ophthalmologicum » (Shimizu K., Oosterhuis J.A., eds.), *Excerpta Medica*, Amsterdam-Oxford, 1979, pp. 327-332.

[18] FRANÇOIS J., VERRIEST G., BARON A. – Pseudo-papillites vasculaires. *Bull. Soc. Ophtalmol. Fr.*, 1956, *69*, 36-57.

[19] FRANÇOIS J., VERRIEST G., NEETENS A., de ROUCK A., HANSSENS M. – Pseudopapillites vasculaires. *Ann. Oculist (Paris)*, 1962, *195*, 830-885.

[20] FRISEN L., BJURSTEN M. – Narrowing of retinal arterioles in descending optic atrophy. A quantitative clinical study. *Ophthalmology*, 1984, *91*, 1342-1346.

[21] GEIJER C., BILL A. – Effects of raised intraocular pressure on retinal, prelaminar and retrolaminar optic nerve, blood flow in monkeys. *Invest. Ophthalmol. Vis. Sci.*, 1979, *18*, 1030-1042.

[22] GREEN G.J., FEKE G.T., GOGER D.G., MCMEEL J.W. – Clinical application of the laser Doppler technique for retinal blood flow studies. *Arch. Ophthalmol.*, 1983, *101*, 971-974.

[23] HALLER A. Von. – Arteriarum oculi historia et tabulae arteriarum oculi. *Gottinger*, 1754.

[24] HAYREH S.S. – Blood supply of the optic nerve head and its role in optic atrophy, glaucoma, and oedema of the optic disc. *Br. J. Ophthalmol.*, 1969, *53*, 721-748.

[25] HAYREH S.S. – Anterior ischaemic optic neuropathy. I. Terminology and pathogenesis. *Br. J. Ophthalmol.*, 1974, *58*, 955-964.

[26] HAYREH S.S. – Anterior ischemic optic neuropathy. IV. Occurrence after cataract extraction. *Arch. Ophthalmol.*, 1980, *98*, 1410-1416.

[27] HENKIND P., BELLHORN R., RABKIN M., MURPHY M.E. – Optic nerve transection in cats. II. Effect on vessels of the optic nerve head and lamina cribrosa. *Invest. Ophthalmol. Vis. Sci.*, 1977, *16*, 442-447.

[28] HENKIND P., GOULD H.B., BELLHORN R.W. – Optic nerve transection in cats : Effect on retinal vessels. *Invest. Ophthalmol.*, 1975, *14*, 610-613.

[29] HITCHINGS R.A., SPAETH G.L. – Fluorescein angiography in glaucoma *in* « Vision and Circulation » (Cant J.S., ed.), *CV Mosby*, St. Louis, 1976, pp. 201-216.

[30] HOF R.P., WYLER F., STALDER G. – Validation studies for the use of the microsphere method in cats and young minipigs. *Basic Res. Cardiol.*, 1980, *75*, 747-756.

[31] HOHMAN R.M., ADDICKS E.M., QUIGLEY H.A. – Optic nerve and retinal blood flow measurement in experimental glaucoma using tritiated iodoantipyrine. *Invest. Ophthalmol. Vis. Sci.*, 1983, *24* (ARVO Suppl.), 102.

[32] HUGHES A. – A useful table of reduced schematic eyes for vertebrates which includes computed longitudinal chromatic aberrations. *Vision Res.*, 1979, *19*, 1273-1275.

[33] KUBELKA P. – New contributions to the optics of intensely light-scattering materials. *J. opt. Soc. Am.*, 1948, *38*, 448.

[34] LESOUTIVIER D., MARSAULT M., RUELLAN Y.M., THERON H.P., GRILLAU J. – Ischémie aiguë de la tête du nerf optique. Feuillets de pathologie oculaire. OEil et maladies générales. Centre National d'Ophtalmologie de Quinze-Vingts, 1978, tome II, pp. 22-35.

[35] MAGITOT A. – Circulation artérielle et lymphatique du nerf optique et du chiasma. *Vigot Frères*, Paris, 1908, chap. IV, pp. 22-36.

[36] MAUMENEE A.E. – Causes of optic nerve damage in glaucoma. *Ophthalmology*, 1983, *90*, 741-752.

[37] NEETENS A. – Autoregulation of the blood supply to the anterior optic nerve and lamina cribrosa. *Trans. Ophthalmol. Soc. UK*, 1977, *97*, 168-176.

[38] NEETENS A. – The vascular problem in glaucoma *in* « Glaucoma - Contemporary International Concepts » (Bellows J.G., ed.), *Masson*, New York, 1979, pp. 49-99.

[39] NEETENS A., BURVENICH H., VAN DE SOMPEL W. – Sectorial ischemic discopathy. *Bull. Soc. Belge Ophtalmol.*, 1978, *182*, 90-103.

[40] OFFRET G. – Névrite optique segmentaire et ischémie du nerf optique. *Bull. Soc. Ophtalmol. Fr.*, 1978, *78* (4-5), 331-332.

[41] QUIGLEY H.A., ADDICKS E.M., GREEN W.R. – Optic nerve damage in human glaucoma. III. Quantitative correlation of nerve fiber loss and visual field defect in glaucoma, ischemic neuropathy, papilledema and toxic neuropathy. *Arch. Ophthalmol.*, 1982, *100*, 135-146.

[42] QUIGLEY H.A., ANDERSON D.R. – The histologic basis of optic disk pallor in experimental optic atrophy. *Am. J. Ophthalmol.*, 1977, *83*, 709-717.

[43] QUIGLEY H.A., HOHMAN R.M., ADDICKS E.M. – Quantitative study of optic nerve head capillaries in experimental optic disk pallor. *Am. J. Ophthalmol.*, 1982, *93*, 689-699.

[44] QUIGLEY H.A., HOHMAN R.M., ADDICKS E.M., GREEN W.R. – Blood vessels of the glaucomatous optic disc in experimental primate and human eyes. *Invest. Ophthalmol. Vis. Sci.*, 1984, *25*, 918-931.

[45] RADIUS R.L., ANDERSON D.R. – The mechanism of disc pallor in experimental optic atrophy. A fluorescein angiographic study. *Arch. Ophthalmol.*, 1979, *97*, 532-535.

[46] REESE A.B., CARROL F.D. – Optic neuritis following cataract extraction. *Am. J. Ophthalmol.*, 1958, *45*, 659-662.

[47] RIVA G.E., FEKE G.T., LOEBL M. – Blood flow in the capillaries of the optic nerve. 5e Congrès de la Société Européenne d'Ophtalmologie, Hamburg, April 1976, pp. 414-416.

[48] RIVA C.E., GRUNWALD J.E., SINCLAIR S.H. – Laser Doppler measurement of relative blood velocity in the human optic nerve head. *Invest. Ophthalmol. Vis. Sci.*, 1982, *22*, 241-248.

[49] RIVA C.E., ROSS B., BENEDEK G.B. – Laser Doppler measurements of blood flow in capillary tubes and retinal arteries. *Invest. Ophthalmol. Vis. Sci.*, 1972, *11*, 936-944.

[50] ROCHON-DUVIGNEAUD. – Anatomie de l'appareil sensoriel de la vision. V. Vaisseaux du nerf optique et de la rétine *in* « Encyclopédie française d'ophtalmologie » (Lagrange E., Valude E., eds.), *Octave Doin*, Paris, 1903, Vol. I, Ch. V, pp. 696-706.

[51] SCHWARTZ B., KERN J. – Age, increased ocular and blood pressures and retinal and disc fluorescein angiograms. *Arch. Ophthalmol.*, 1980, *98*, 1980-1986.

[52] SEBAG J., BIENFANG D.C., FEKE G.T., WEITER J.J. – Unilateral optic disc swelling associated with acute elevation of intraocular pressure. International Society of Neuro-Ophthalmology, Hamilton, Bermuda, 1982.

[53] SEBAG J., DELORI F.C., FEKE G.T. *et al.* – Anterior optic nerve blood flow decreases in clinical neurogenic optic atrophy. *Ophthalmology*, 1986, *93*, 858-865.

[54] SEBAG J., FEKE G.T., DELORI F.C., WEITER J.J. – Anterior optic nerve blood flow in experimental optic atrophy. *Invest. Ophthalmol. Vis. Sci.*, 1985, *26*, 1415-1422.

[55] SEBAG J., FEKE G.T., DELORI F.C., GOGER D.G., TAGAWA H., DEUPREE D., WEITER J.J. – Laser Doppler and disk reflectometry studies of anterior optic nerve blood flow in humans. *Invest. Ophthalmol. Vis. Sci.*, 1985, *26* (ARVO Suppl.), 244.

[56] SOSSI N., ANDERSON D.R. – Effect of elevated intraocular pressure on blood flow. Occurrence in cat optic nerve head studied with iodoantipyrine I^{125}. *Arch. Ophthalmol.*, 1983, *101*, 98-101.

[57] STERN M.D., LAPPE D.L. – Method and apparatus for measurement of blood flow using coherent light. *U.S. Patent*, 1978, *4*, 109, 647.

[58] TAKATANI S. – On the theory and development of a noninvasive tissue reflectance oximeter. Thesis, Case Western Reserve University, 1978.

[59] TANAKA T., RIVA C.E., BEN-SIRA I. – Blood velocity measurement in human retinal vessels. *Science*, 1974, *186*, 830-831.

[60] VAN ASSENDELFT O.W. – Spectrophotometry of Hemoglobin Derivatives. *Charles C. Thomas*, Springfield, IL, 1970.

[61] WALSH F.B., HOYT W.F. – « Clinical Neuro-ophthalmology », 3rd ed., *Williams & Wilkins*, Baltimore, 1969, p. 635.

[62] WEINSTEIN J.M., DUCKROW R.B., BEARD D., BRENNAN R.W. – Regional optic nerve blood flow and its autoregulation. *Invest. Ophthalmol. Vis. Sci.*, 1983, *24*, 1559-1565.

[63] YOSHIDA A., FEKE G.T., GREEN G.J., GOGER D.G., MATSUHASHI M., JALKH A.E., MCMEEL J.W. – Retinal circulatory changes in eyes following scleral buckling procedures. *Am. J. Ophthalmol.*, 1983, *95*, 182-188.

[64] ZINN J.G. – Descriptio anatomica oculi humani. Zweite vermehre Auflage Goettingen, 1780, p. 194.